

TALLER DE EXPLORACIÓN ARTICULAR Y OSTEOMUSCULAR

F. Javier Maestro Saavedra. Doctor en Medicina y Cirugía. Especialista en Medicina Familiar y Comunitaria. Servicio de Atención Primaria de Elviña-Mesoiro. EOXI A Coruña. Servicio gallego de Salud

INTRODUCCIÓN

Al valorar este tema hemos de tener en cuenta la engloba diferentes apartados en los que la experiencia del médico a veces prevalece más que el conocimiento de las diferentes técnicas de exploración.

Trataremos de da una visión práctica de la exploración osteomuscular y articular de una manera útil para nuestro trabajo clínico diario.

Hemos de valorar que cada una de las articulaciones y grupos musculares explorados debe realizarse de una manera protocolizada, que deberá incluir:

Anamnesis.

Exploración general de la articulación.

Inspección, palpación y visualización, donde podemos incluir:

Trastornos de la alienación.

Atrofias

Tumefacciones

Deformidades

Aspecto de la piel

Palpación,

Puntos dolorosos

Derrames

Movimientos activos y pasivos (contraresistencia).

HOMBRO

Dividiremos el tema en los siguientes apartados:

1. RECUERDO ANATÓMICO DEL HOMBRO:

La cintura escapular comprende el húmero y la escápula que se unen por la articulación gleno-humeral y por otro la clavícula que se une a la escápula por el acrómion (articulación acromioclavicular) y el esternón (articulación esternoclavicular).

El único punto de unión esquelética del hombro al tronco es mediante la articulación esternoclavicular. La clavícula es la responsable de mantener al hombro lejos del tórax.

La poca profundidad de la cavidad glenoidea y la laxitud de la cápsula hacen de la articulación gleno-humeral una articulación con gran movilidad pero también muy inestable.

La cabeza del húmero se mantiene en la cavidad glenoidea por un "manguito articular" de músculos escapulares cortos (los músculos supraespinoso, infraespinoso, redondo menor y subescapular) estos músculos se originan en la escápula y se insertan en las tuberosidades de la epífisis proximal del húmero (troquiter y troquín).

2. EXPLORACIÓN FÍSICA

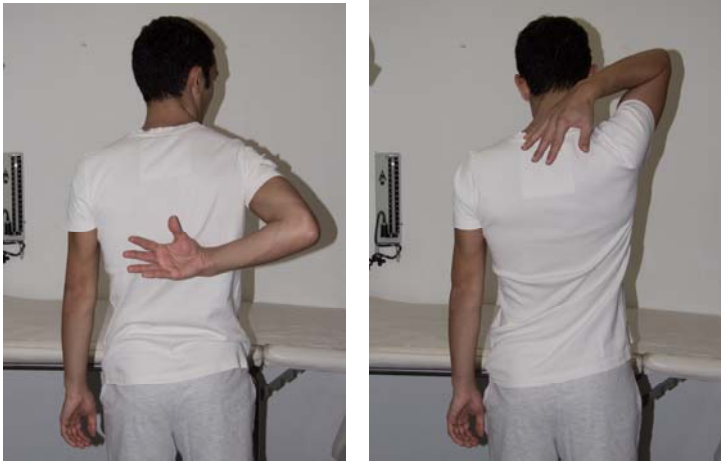En primer lugar realizaremos la inspección y palpación de los elementos óseos en busca de alguna anomalía, posteriormente pasaremos a valorar los arcos de movilidad.

A) MOVILIDAD ACTIVA:

Tanto en las lesiones articulares como en la patología periarticular puede existir dolor y limitación de los movimientos activos.

- Prueba del rascado de Apley:

Es la manera activa más rápida de valorar los arcos de movilidad. El paciente debe intentar tocar los bordes superior e inferior del borde medial de la escápula.



- Grados de movilidad:

<i>Abducción</i>	<i>180°</i>
<i>Adducción</i>	<i>45°</i>
<i>Flexión</i>	<i>160°</i>
<i>Extensión</i>	<i>60°</i>
<i>R. externa</i>	<i>45°</i>
<i>R. interna</i>	<i>55°</i>

MOVILIDAD ACTIVA, PASIVA Y MOVIMIENTOS CONTRARESISTENCIA:

Valorando la articulación, bajo este esquema simple:

MOVILIDAD ACTIVA LIMITADA + PASIVA CONSERVADA: **PATOLOGÍA MANGUITO**

MOVILIDAD ACTIVA LIMITADA + PASIVA CONSERVADA + DOLOR CONTRA RESISTENCIA: **PATOLOGÍA TENDINOSA**

MOVILIDAD ACTIVA LIMITADA + PASIVA LIMITADA: **CAPSULITIS/PATOLOGÍA ARTICULAR**

Si la articulación del paciente no se mueve y se ponen en tensión de forma selectiva estructuras tenomusculares, por lo tanto un esfuerzo contra resistencia doloroso localiza la lesión en el tendón o músculo que se ha contraído.

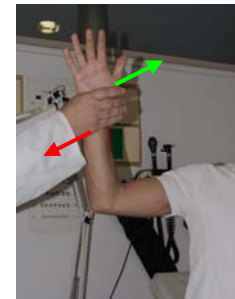
Hemos de recordar que de manera general la movilidad del hombro contraresistencia permite detectar el tendón lesionado:

<i>Rotación interna:</i>	<i>Subescapular</i>
<i>Rotación externa:</i>	<i>Infraespinoso</i>
<i>Abducción:</i>	<i>Supraespinoso</i>
<i>Flexión:</i>	<i>Porción larga del bíceps</i>
<i>Extensión:</i>	<i>Redondo mayor y deltoides</i>

- Maniobras exploratorias:

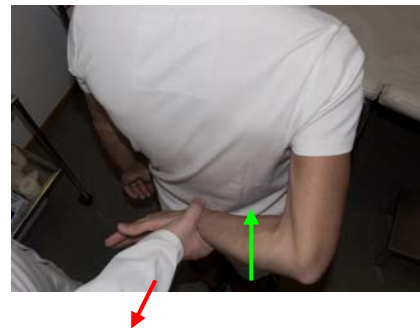Rotación externa resistida:

M. complementaria: (maniobra de Patte): se explora al músculo infraespinoso partiendo de 90° en abducción y 30° de antepulsión se pide al paciente que realice la rotación externa contra resistencia.



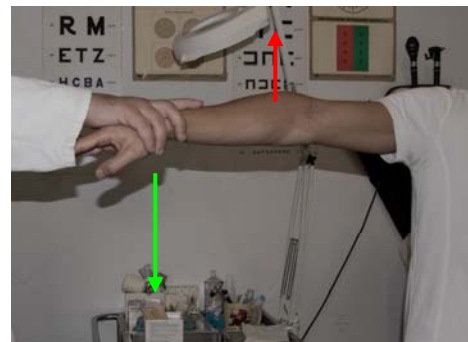
Rotación Interna resistida:

M. complementaria: (prueba de Gerber): se explora el músculo subescapular, se realiza la separación de la mano desde la columna lumbar contra resistencia.



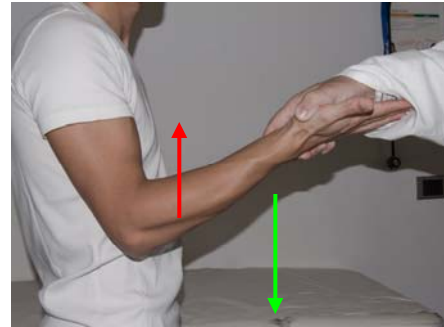
Abducción resistida:

M. complementaria (Test de Jobe): con el brazo en abducción de 90° y con el codo extendido y los pulgares hacia abajo se pide al paciente que eleve los brazos contra resistencia.



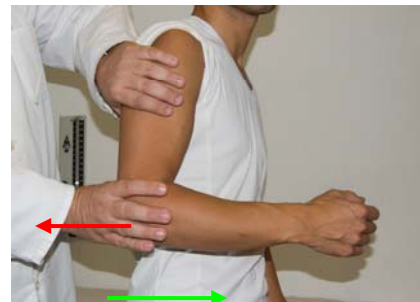Flexión resistida:

Palm up test: sirve para explorar la porción larga del bíceps, con el codo extendido y el brazo en supinación se pide al paciente que eleve el brazo contra resistencia.



Extensión resistida:

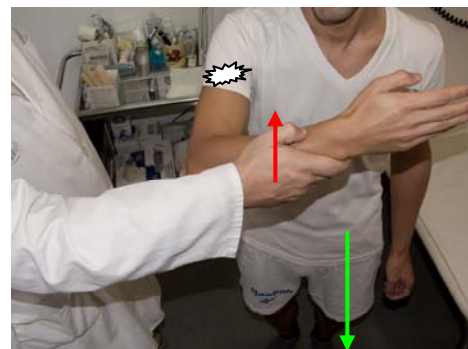
Con el codo flexionado se realiza extensión del miembro superior contra resistencia; explora el músculo redondo mayor y deltoides.



Impingement:

Se produce por roce o compromiso al nivel de la bolsa subacromial que es por donde pasa el músculo supraespinoso.

Maniobra de Impigement: el paciente lleva la mano hacia el hombro sano y realiza elevación del miembro superior contra resistencia.



3.1. PATOLOGÍA PERIARTICULAR

3.1.1. SÍNDROME SUBACROMIAL

Se define como una tendinopatía degenerativa crónica que afecta en mayor o menor grado a todos los elementos del espacio subacromio-deltaideo.

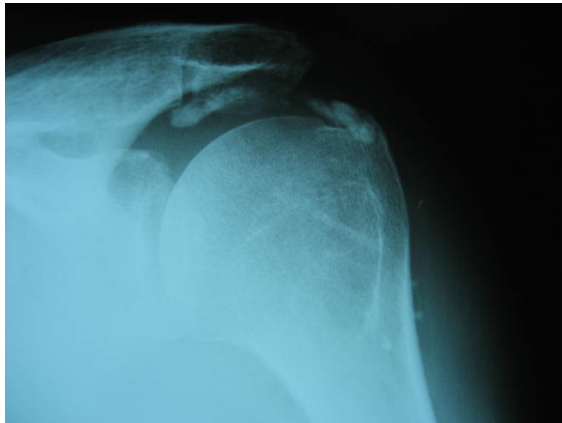
Dolor sordo localizado en la zona deltoidea que se agrava con los movimientos de abducción y la antepulsión del hombro.

3.1.2. TENDINITIS CÁLCICA

Se debe al depósito de cristales de hidroxapatita cálcica en la bursa subacromial y/o en el tendón del manguito de los rotadores.

El dolor generalmente es de inicio brusco, más intenso que en el síndrome subacromial, limitando en gran medida todos los movimientos del hombro.

En el estudio radiológico puede apreciarse depósito de calcio en la región del tendón del supraespinoso.



3.1.3. TENDINITIS BICIPITAL:

Suele asociarse a bursitis subacromial, tendinitis del manguito o inestabilidad de la articulación gleno-humeral.

El dolor suele localizarse en la cara anterior del hombro y se agrava en la flexión resistida del hombro y en la extensión del hombro.

3.2.1. AFECTACIÓN DE LA ART. GLENOHUMERAL Y/O SU CÁPSULA:

Capsulitis adhesiva:

Llamada también **hombro congelado**, se caracteriza por dolor y rigidez del hombro afecto (presentando importante limitación de la movilidad activa y pasiva).

Han sido descritas tres fases en la enfermedad:

- Una primera fase que se caracteriza predominantemente por el dolor; su duración es de 2-9 meses.
- En la segunda fase el dolor es menos persistente, pero existe importante rigidez de la articulación; esta fase dura de 4-12 meses.
- Por último la fase final es la fase de recuperación funcional durando aproximadamente de 5-26 meses.

El estudio radiológico de la capsulitis adhesiva no suele mostrar alteraciones de interés y en cuanto al tratamiento la prevención es de máxima importancia ya que ningún tratamiento proporciona una curación temprana de la enfermedad ya establecida.

CODO

1.- ANATOMÍA BÁSICA

En la parte distal del húmero se localizan dos eminencias óseas laterales:

El epicóndilo (eminencia ósea externa) y La epitroclea (eminencia ósea interna).

En el epicóndilo se inserta el músculo extensor común de los dedos y los músculos supinadores.

En la epitroclea se insertan el pronador redondo y los músculos flexores de la muñeca.

ANATOMIA BÁSICA DEL CODO

En la epicondilitis o codo de tenista, el dolor, que es muy intenso, se sitúa siempre justo por debajo del epicóndilo. El dolor se incrementa con la extensión de la muñeca y con la supinación del antebrazo.

La supinación resistida del codo y vencer resistencias de la dorsiflexión de la muñeca con el codo en extensión y por la extensión resistida del dedo medio produce dolor, debido, normalmente, a una lesión tendino-musculosa sobre el extensor común de los dedos.

En la epitrocleítis o codo de golf, el dolor se localiza en el borde interno de la epitroclea. Se debe, principalmente, a la afectación del tendón del flexor común de los dedos en su inserción a este nivel.

El dolor es más difuso que el de la epicondilitis y se suele localizar en la zona transicional músculo tendinosa del tendón proximal.

La exploración se ve confirmada por el incremento del dolor con la flexión contra resistencia de la muñeca con el codo en antebrazo.

RODILLA

Su anatomía comprende una parte ósea: extremo distal del fémur, proximal de la tibia y la rótula; una fibrocartilaginosa: meniscos; y unas partes blandas: cápsula, bolsas, ligamentos colaterales y cruzados, músculos y sus tendones.

1.- ANAMNESIS

2.- EXPLORACIÓN SISTEMÁTICA.

Inspección:

Trastornos de la alienación,

Atrofias,

Tumefacciones,

Deformidades,

Aspecto de la piel,

Palpación,

Puntos dolorosos,

Derrames

Amplitud de movimientos:

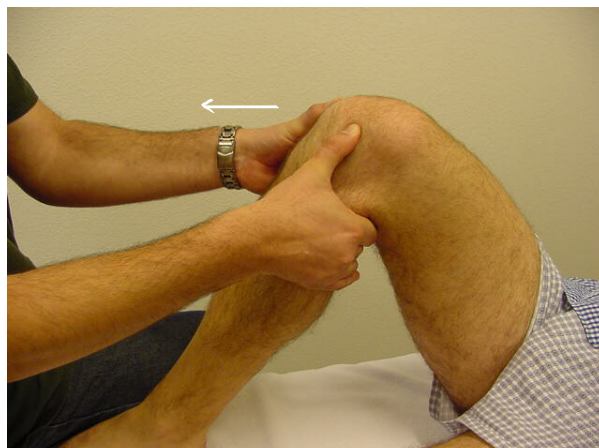Flexión: activa 0°-130°, pasiva 0°-145°

Extensión: activa 0°, pasiva -10°

Rotaciones: 10°

Cajones:

Rodilla en flexión 90° y pie ipsilateral fijado; se investiga desplazamiento anormal en sentido anteroposterior al traccionar del tercio proximal de la pierna. Su

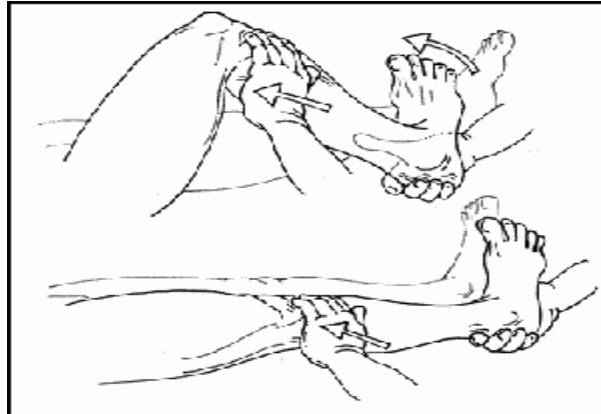

presencia indica lesión de ligamentos cruzados.

Bostezos:

Varo y valgo forzados con la rodilla a 0° y a 30° de flexión. Se fija el muslo con una mano y se aplica fuerza en sentido contrario en la pierna con la otra mano valorando la abertura de la interlínea.

La positividad de la prueba nos indica lesiones de ligamentos colaterales.



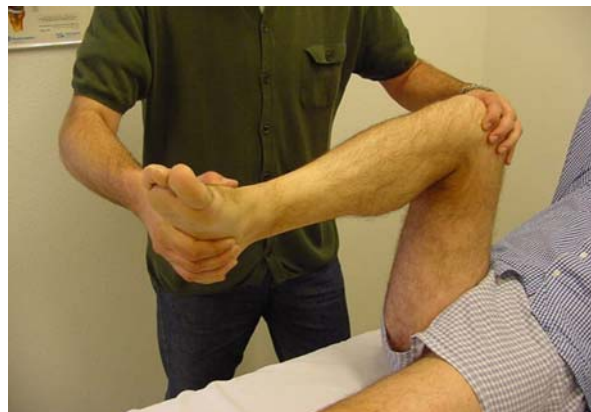MENISCOS:

Su expresión clínica es el bloqueo, que se acompaña de dolor en la interlínea articular y que en los casos agudos se puede acompañar de derrame.

Maniobra de McMurray:

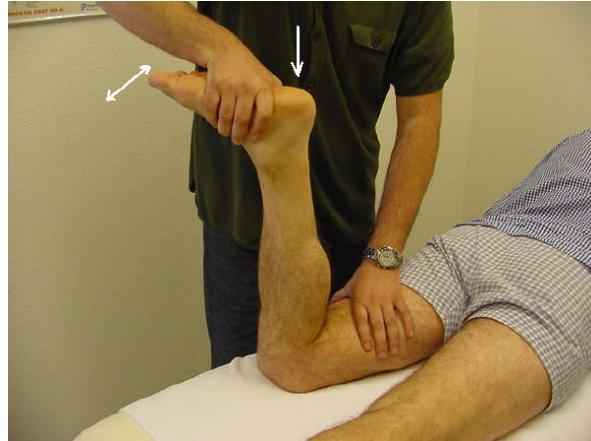Cadera y rodilla totalmente flexionadas, una mano sujeta la rodilla y la otra el talón, se efectúa una rotación externa o interna del muslo y posteriormente se extiende la rodilla 90°.

La aparición de dolor al extender en rotación externa indica lesión de menisco interno; en rotación interna lesión del menisco externo.



Prueba de tracción y presión de Apley:

Decúbito prono y flexión rodilla 90°. Fijamos el muslo con nuestra rodilla, le rotamos la rodilla del paciente traccionándola y presionando.



Dolor con rotación y tracción: alteración de la cápsula y ligamentos

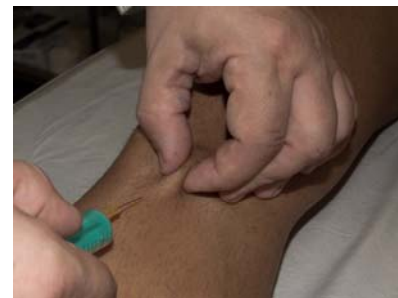Dolor con presión y rotación: en rotación interna lesión de menisco externo y ligamentos laterales, en rotación externa lesión menisco interno y ligamentos mediales.

ROTULA

Sistemática de exploración igual que la rodilla

Bursitis anserina:

Localizada en la inserción distal de los músculos semitendinoso, semimembranoso y sartorio; produce intenso dolor en la cara interna de la rodilla, ligeramente por debajo de la interlínea. Se asocia frecuentemente con la artrosis, alteraciones del eje fémorotibial y la obesidad. Se aprecia punto doloroso muy selectivo en la región descrita que generalmente está tumefacta, aumentando el dolor con la flexión y rotación interna resistida.



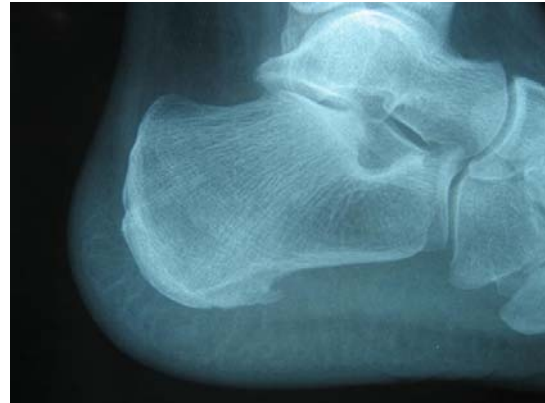PIE

La exploración se realiza por patologías.

1. ESPOLÓN CALCÁNEO.

El espolón es una exostosis ósea secundaria a calcificaciones de inserciones que pueden estar a nivel subcalcáneo o retrocalcáneo posterior.

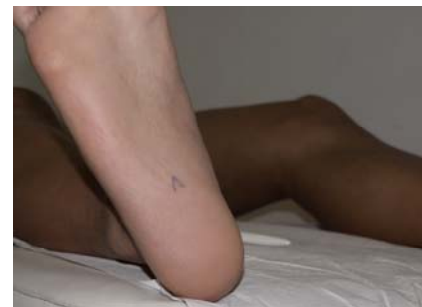
La lesión provoca dolor a nivel del talón, sobre todo al apoyar el mismo en el suelo, siendo habitual su aparición insidiosa e ir incrementándose con el paso del tiempo.



Exploración.

Dolor a la palpación profunda sobre el calcáneo dependiendo del punto donde asiente la lesión (la más frecuente espolón antero-inferior).

En ocasiones la presión en la región latero-interna puede desencadenar dolor de forma más difusa, apreciándose tensión plantar.



2. FASCITIS PLANTAR.

Es la causa más frecuente de talalgia.

La fascia plantar (aponeurosis plantaris) se origina en la tuberosidad medial del calcáneo, subyacente al tejido celular subcutáneo, se extiende por la planta del pie, ensanchándose en forma triangular hasta insertarse por medio de las cintillas pretendinosas en la base de la 1ª falange.

Exploración.

A la inspección no se objetiva inflamación ni rubor a nivel del talón.

En la palpación comparándola con el otro pie se aprecia una cierta tensión plantar, así como dolor en el borde interno y centro del talón (entre 1/3 medio y 1/3 posterior de la planta del pie) cuando ejercemos presión profunda.

A veces suele desencadenarse dolor en el tercio posterior del pie afecto con la hiperextensión pasiva de los dedos.

3. METATARSALGIA. NEURINOMA DE MORTON

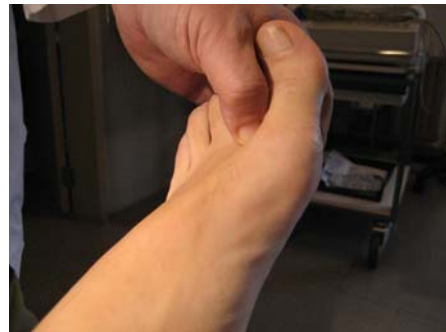La neuralgia de Morton es una neuropatía por atrapamiento del nervio que discurre por el tercer espacio intermetatarsiano (menos frecuente del 2º) ocasionando una fibrosis perineural. Dicho nervio suele quedar atrapado por el ligamento metatarsiano transversal, que produce fibrosis perineural.

La clínica se caracteriza por dolor lancinante entre el 2º y 4º dedo en relación con la marcha, acompañándose de parestesias, disestesias e incluso anestesia de los dedos contiguos, y que obliga al paciente a detenerse, descalzarse y tras un ligero masaje en el pie reemprender la marcha aunque con cierta dificultad.

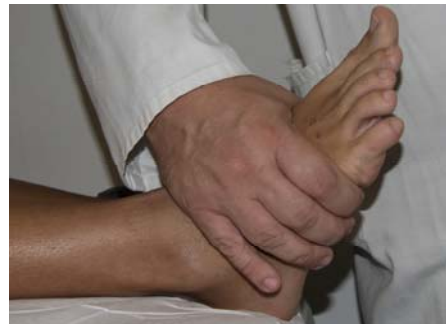Exploración.

En la inspección no se observa ningún signo de afectación articular ni lesión cutánea aparente.

La palpación de cada espacio intermetatarsiano permite apreciar en ocasiones una tumoración blanda (neurinoma) entre las cabezas de los metatarsianos que, al comprimir lateralmente las cabezas metatarsianas entre sí, o bien con la compresión dorsoplantar del espacio interdigital correspondiente, reproduce la clínica referida por la paciente (dolor lancinante característico).



También se provoca dolor a nivel del neurinoma cuando se comprime el pie transversalmente (abarcando con una mano el pie entre las cabezas del 1º y 5º metatarsiano).



MANO

1.- EXPLORACIÓN BÁSICA DE LA MANO:

La mano está compuesta por los huesos de las falanges, de los metacarpianos, del carpo, con sus correspondientes articulaciones, tendones, ligamentos, músculos y piel.

Una de los objetivos principales en la muñeca es conocer los huesos del carpo y sus relaciones:

En la muñeca hay 8 huesos del área radial (externa) hacia el área cubital (interna) encontramos:

<i>En la fila proximal:</i>	<i>Escafoides,</i>	<i>Semilunar,</i>	<i>Piramidal,</i>	<i>Pisiforme</i>
-----------------------------	--------------------	-------------------	-------------------	------------------

<i>En la distal:</i>	<i>Trapeccio,</i>	<i>Trapezoide,</i>	<i>Grande,</i>	<i>Ganchoso.</i>
----------------------	-------------------	--------------------	----------------	------------------

2.1.- Tenosinovitis de Dequervain:

Es la inflamación de la vaina común del extensor corto y abductor largo del pulgar a su paso por la estiloides radial.

Cursa con dolor selectivo en la tabaquera anatómica y ocasionalmente se irradia a antebrazo. El paciente se queja de dolor al movilizar el pulgar o al realizar la pinza con la mano.

A la exploración destaca dolor con la desviación cubital pasiva de la muñeca o a la presión sobre la apófisis estiloides radial. También se desencadena dolor con la abducción y extensión resistida del pulgar. Es típica la prueba de Finkelstein positiva, es decir, dolor cuando hacemos la desviación cubital de la muñeca del paciente con la mano empuñada y el pulgar bajo los otros dedos. En ocasiones la región está visiblemente tumefacta.



2.2.- Síndrome del túnel carpiano

Es la neuropatía de compresión más frecuente. Se produce por la compresión del nervio mediano a su paso por el canal del carpo.

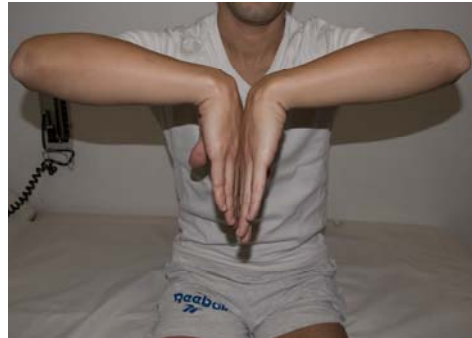Cursa con dolor y parestesias en el territorio de distribución sensitiva del nervio mediano, es decir, en el primer, segundo, tercero y parte radial del

cuarto dedo de la mano. El dolor puede irradiar a antebrazo, hombro y cuello. Es típico el dolor nocturno y de característica paroxísticas. En la progresión del cuadro puede existir una pérdida total de la sensibilidad y atrofia de la eminencia tenar.

El diagnóstico se hace al reproducir el dolor en la zona de distribución del nervio mediano a través de la exploración:

Signo de Tinel: golpeando ligeramente sobre el túnel del carpo se produce dolor, entumecimiento y disestesias en la zona inervada por el mediano. Es positivo en el 60-70% de los casos.

Test de Phalen: la hiperflexión de ambas muñecas durante 60 segundos produce adormecimiento y disestesias en la zona inervada por el mediano. Es positivo en el 80% de los casos.



2.3.- Rizartrosis

Artrosis de la articulación trapeciometacarpiana, que afecta sobre todo a mujeres y mayores de 50 años, y que con frecuencia se asocia a artrosis en otras articulaciones (interfalángicas distales).

Cursa con dolor de características mecánicas en la zona de la articulación, de intensidad variable, desde formas asintomáticas a otras con derrame articular y marcada limitación funcional. Mejora con el reposo y empeora con la movilidad activa del pulgar.

4.- DEDOS EN GATILLO.

Las vainas tendinosas de los tendones flexores de los dedos de la mano (y del pie) pueden presentar inflamación dando lugar a la presencia de dedos en "gatillo".

A la exploración los pacientes suelen presentar una dificultad para la extensión de los dedos después de haber realizado la flexión de la mano. Necesitan la ayuda de la otra mano para "desenganchar" el dedo que queda bloqueado.

CADERA

BURSITIS TROCANTEREA.

Inflamación de la bursa que se encuentra entre el glúteo mayor y el trocánter mayor. Es la más frecuente de las bursitis de la cadera. Tiene un mayor frecuencia en mujeres y es difícil de diferenciar de una tendinitis trocantérea.

Clinica

Dolor en la cara externa de la cadera pudiendo irradiarse proximal o distalmente. Aumenta con la deambulación, subir escaleras y al acuclillarse.

Cojera y dolor nocturno.

Exploración

Dolor intenso a la palpación sobre el trocánter mayor.

Aumenta con la abducción y con la rotación externa.

